

# Der horizontale Front-Jig NTI-tss

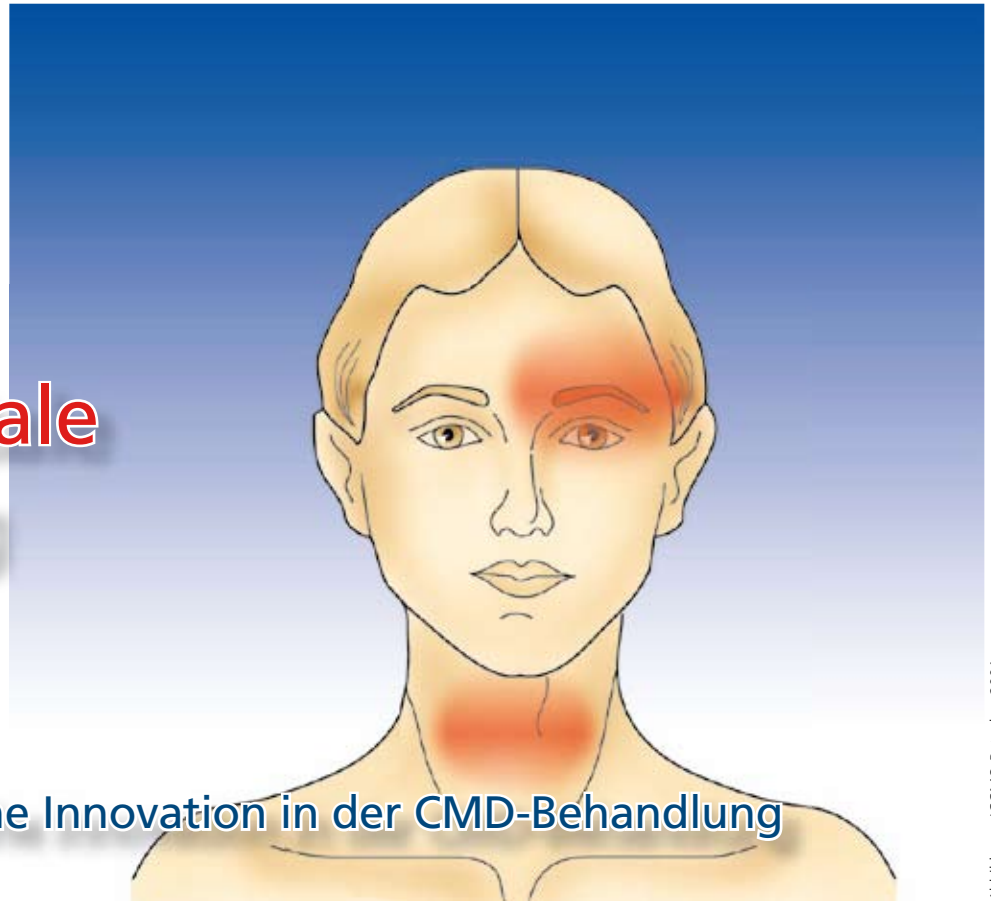


Abbildung: ICCMO-Ratgeber 2001

Eine erfolgreiche Innovation in der CMD-Behandlung

von Horst Kares

Kopf- und Gesichtsschmerzen werden häufig durch die Kaumuskulatur und/oder die Kiefergelenke im Rahmen einer kranio-mandibulären Dysfunktion (CMD) verursacht. Das zahnärztliche Behandlungsspektrum durch Okklusionsschienen wird durch ein neuartiges Verfahren mit horizontalem Front-Jig bereichert, bei dem im Gegensatz zu anderen Aufbissen die Kontraktionsintensität der Kieferhebemuskeln um 70% reduziert werden kann.

Eine ganze Reihe von internationalen Studien konnte die Wirksamkeit von NTI-tss bei Schmerzen der Kau- und Kopfmuskulatur aber auch bei Kopfschmerz vom Spannungstyp und Migräne belegen. Andere wichtige Indikationen für den Zahnarzt sind der Schutz gegen Bruxismus bei parodontologischen, prothetischen, kieferorthopädischen und implantologischen Fragestellungen und die Muskelrelaxation vor Bissnahmen. Jeder Zahnarzt sollte in der Lage sein, eigene Patienten mit diesem einfachen, kostengünstigen und effektiven System zu behandeln.

## Einführung

Schmerzen im Kopf- und Gesichtsbereich werden aufgrund von zunehmenden Belastungen durch private und berufliche/schulische Herausforderungen sowie mangelnder körperlicher Betätigung immer häufiger. Auch okklusale Parafunktionen oder Fehlstel-

lungen der Zähne sind Risikofaktoren, die dazu beitragen können, die Regulationfähigkeit im kranio-mandibulären System zu überfordern. Das bewährte zahnärztliche Behandlungsspektrum durch Okklusionsschienen wird durch ein neuartiges Verfahren mit horizontalem Frontjig bereichert, dem NTI-tss (engl.: Nociceptive Trigeminal Inhibition-tension suppression system). Im Gegensatz zu anderen Aufbissbehelfen werden hier durch eine punktförmige Belastung einzelner Frontzähne die parodontalen Afferenzen der Nervus trigeminus nozizeptiv stimuliert, was zu einer Hemmung der motorischen Aktivität im spinalen Trigeminskern führt. Dieser Effekt reduziert die Kontraktionsintensität der Kieferhebemuskeln um bis zu 70%, was durch eine ganze Reihe von internationalen Studien belegt wurde und 2001 sogar zu einer Zulassung bei der amerikanischen Food and Drug Administration

(FDA 2001) für die Prävention und Behandlung von Migräne geführt hat. Dieses kostengünstige System besticht durch seine einfache Anwendung und die hervorragende Compliance bei den Patienten. Indikationen sind Bruxismus, Schmerzen der Kau- und Kopfmuskulatur bei CMD aber auch Kopfschmerz vom Spannungstyp und Migräne sprechen häufig positiv auf dieses Verfahren an. Im Folgenden wird das NTI mit allen Vor- und Nachteilen vorgestellt und kritisch beleuchtet.

### Der horizontale Front-Jig NTI-tss

Das Prinzip eines horizontalen Frontjigs wird von findigen Zahnärzten in der Zahnmedizin schon seit langem mit Erfolg eingesetzt. Jim Boyd hatte aber die Idee, ein konfektioniertes unterfütterbares Element zu verwenden, das einfach und schnell bei akuten Schmerzen einsetzbar ist und nicht erst im Labor angefertigt werden muss (Abb. 1). Dadurch wird dem Zahnarzt eine einfache, kostengünstige und effektive CMD-Therapie an die Hand gegeben, ohne sich mit den üblichen Adaptationsproblemen bei Okklusionsschienen herumschlagen zu müssen. Diverse Studien konnten nachweisen, dass dieses System Zeichen und Symptome einer CMD reduzieren kann, ähnlich wie klassische Okklusionsschienen (Magnusson 2004, Jokstad 2005). Eine aktuelle systematische Übersicht konnte die positiven Effekte dieses Systems bestätigen und als gleichwertig gegenüber herkömmlichen Aufbissbehelfen belegen (Stapelmann 2008). Dies sind wichtige Argumente für den Praktiker sich mit dieser Thematik zu befassen, da Dysfunktionen des Kauorgans in der Zahnarztpraxis allgegenwärtig sind und bei vielen Behandlungsmaßnahmen Kaumuskulatur und Kiefergelenke eine bedeutende Rolle spielen.

### Wirkungsweise des NTI-tss

Der nozizeptive trigeminale Inhibitionsreflex oder Kieferöffnungsreflex wurde schon 1986 von Stohler und

Ash beschrieben. Ein hoher Kaudruck auf die parodontalen nozizeptiven Rezeptoren der Schneidezähne führt im spinalen Trigemuskern zu einer Hemmung der Motoneurone und einer Reduktion der Muskelaktivität um bis zu 70% (Dahlstrom 1989, Manns 1989, Becker 1999, Shankland 2002, Baad-Hansen 2007). Dieser Inhibitionseffekt kann in Form von beidseitigen okklusalen Stopps im Bereich der Sechser auch auf klassischen Okklusionsschienen verwendet werden, ist aber dort nachweislich nicht so effektiv (Johnsen 2005).

### Indikationen von NTI-tss

Nach der Zulassung 1998 für die Prävention und Behandlung von „TMD“ hat die amerikanische Food and Drug Administration (FDA 2001) aufgrund einer Multi-Center Schlüsselstudie unter Leitung von Shankland das NTI für folgende Indikationen zugelassen:

- Schmerzen der Kau- und Kopfmuskulatur sowie der Kiefergelenke bei CMD
- Bruxismus
- Kopfschmerz vom Spannungstyp
- Migräne

Es wird vermutet, dass der Effekt auf verschiedene Schmerzerkrankungen über eine Reduktion des Triggereffektes durch Bruxismus erzielt wird. Andere klinisch relevante Indikationen können sein:

- Schutz der Parodontien bei parodontologischen, prothetischen, kieferorthopädischen und implantologischen Fragestellungen

- Muskelrelaxation vor Bissnahmen
- Deprogrammierung der Kaumuskulatur zur Kontrolle von Vorkontakten bei Okklusionsstörungen und kleinere Okklusionskorrekturen
- Probleme mit Würgereiz bei klassischen Schienen
- Finanzielle oder zeitliche Einschränkungen der Patienten
- Schwierigkeiten bei der Anfertigung von spannungsfreien Okklusionsschienen

### Kontraindikationen von NTI-tss

Das NTI ist kein Allheilmittel, doch ermöglichen eine angemessene Diagnose und der indikationsgerechte Einsatz einen erfolgreichen Einsatz bei der Mehrheit (nach eigenen Erfahrungen bei ca. 50-70%) der CMD-Patienten. Aufgrund wissenschaftlicher Daten und klinischer Ergebnisse haben sich folgende Einschränkungen und Kontraindikationen herauskristallisiert.

- + Bei fehlender nozizeptiven Hemmung durch Verblockungen, herausnehmbarem Zahnersatz, provisorische Kronen u.a., ist das NTI kontraindiziert.
- + Große sagittale Frontzahnstufen (Angle Klasse II u. III) können zu einer nicht vertikalen Übertragung des nozizeptiven Reizes auf das Parodontium führen und damit die Wirksamkeit des Inhibitionsreflexes reduzieren oder gar verhindern. Bei der Anpassung des NTI muss in diesen Fällen Rechnung getragen werden, um (z. B. durch die kontra-

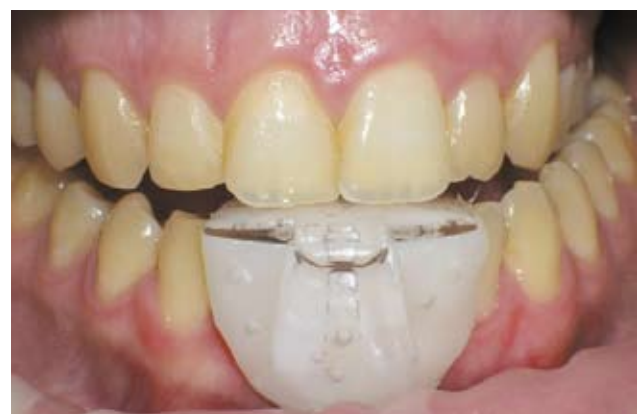

Abb. 1:  
NTI-tss im Mund

indizierte Schaffung einer schiefen Ebene) Schmerzen in den Frontzähnen und Zahnkippen zu verhindern.

- + Eine Lockerung der Zähne aufgrund einer Parodontitis oder fehlender Retentionsmöglichkeiten durch z.B. kurze klinische Kronen verhindern den erfolgreichen Einsatz dieses Systems.
- + Wenn der Jig als schiefe Ebene positioniert wird, rutscht der Unterkiefer reflektorisch nach anterior oder posterior und verhindert ebenfalls einen Inhibitionsreflex mit unangenehmen Begleiterscheinungen.
- + Eine mangelnde Bissperrung mit Vorkontakten bei Laterotrusion auf den Eckzähnen oder im Molarenbereich führt zu einer Zunahme des Bruxismus und muss in jedem Fall vermieden werden.
- + Patienten mit Angststörungen werden ungern auf dieses System zurückgreifen, bei dem Gedanken der Jig könnte verschluckt/inhaliert werden, auch wenn er festen Halt aufweist.
- + Patienten mit multilokulären Beschwerden und/oder einer starken Schmerzchronifizierung reagieren aufgrund von zentralen und peripheren Sensibilisierungsprozessen und Beeinträchtigungen des körpereigenen Schmerzhemmungssystems nur bedingt auf okklusale Veränderungen. Hier sind die Erfolgsaussichten dieses Systems alleine ebenso wie bei klassischen Okklusionsschienen sehr eingeschränkt, und multimodale Therapiekonzepte müssen zum Einsatz kommen.

**Pilotstudie NTI**

Studiendesign:

Von Mai bis August 2007 wurden in eigener Praxis konsekutiv alle neuen Patienten, die orofaziale Schmerzen im Rahmen einer kranio-mandibulären Dysfunktion aufwiesen, mit einer NTI-Schiene im Unterkiefer oder Oberkiefer versorgt. Diese 16 Patienten waren zwischen 11 und 71 Jahren, davon 13 weiblich und 3 männlich. Anhand einer

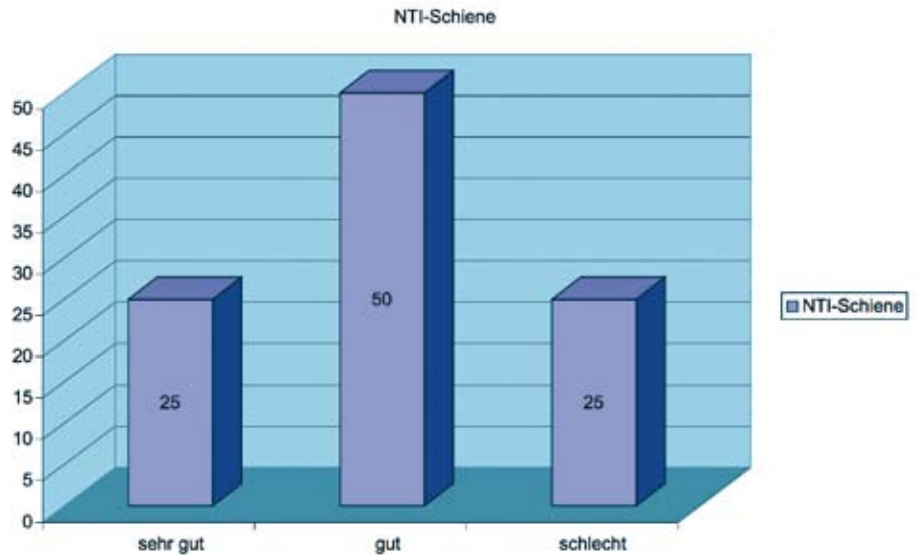


Abb. 2: Wirksamkeit von NTI Schienen bei 16 Patienten

Symptomliste CMD wurden bis zu drei Hauptsymptome im Kopfbereich anhand einer 11-stufigen visuellen Analogskala bei Eingliederung und nach 4 Wochen Tragedauer bewertet. Inklusionskriterien waren nach den RDC/TMD (Dworkin 1992) myofasziale Schmerzen und Arthralgie/aktivierte Arthrose sowie pulpitische Beschwerden der Zähne durch Bruxismus. Die Patienten gaben hier in absteigender Reihenfolge an: Schmerzen an Nacken, Kopf, Schläfe, Zähnen, Kiefer, Gesicht, Schulter und Kiefergelenk. Zur Einschätzung der Chronifizierungstendenzen wurde nach o.g. Klassifikation der Graded Chronic Pain Status (GCPS) Stufe I-IV verwendet (von Korff 1992) und zusätzlich nach monolokulären, bilokulären und

multilokulären Schmerzen unterschieden. Ausgeschlossen aus dieser Untersuchung wurden orofaziale Schmerzen im Zusammenhang mit Migräne, Kopfschmerz vom Spannungstyp sowie intermittierende und chronische Neuropathien. Als Kontrollgruppe wurden eigene Ergebnisse einer Untersuchung über Myozentrik-Schienen verwendet (Kares 2005).

**Myozentrik:** Muskelgeführte, zentrale Lage des Unterkiefers nach neuromuskulären Kriterien (Janckelson 1990), zur Neupositionierung des Unterkiefers mittels einer Aufbisschiene oder Zahnersatz.

	Kontrollgruppe mit Myozentrik-Schienen n=82	NTI-Schienen n=16
Reduzierung von Kopfschmerzen	75 %	67 %
Reduzierung von Schläfenkopfschmerzen	75 %	100 %
Reduzierung der Nackenschmerzen	77 %	44 %

Abb. 3: Vergleich NTI- und Myozentrik-Schienen

### Ergebnisse:

Die Responder-Quote lag bei 75% wobei 25% der Patienten den Jig mit sehr gut bewerteten und 50% mit gut. 25% der Probanden waren unzufrieden mit diesem Schientyp aufgrund von Problemen bei der Passung, dem instabilen Sitz und Schmerzen an den Frontzähnen. Als Erfolg wurde bewertet wenn die Schmerzen auf der visuellen Analogskala um mindestens 50% geringer waren als vier Wochen vorher (Abb. 2).

Im direkten Vergleich NTI- und Myozentrik-Schienen zeichnen sich interessante Unterschiede ab (Abb. 3). Bei Schläfenkopfschmerzen berichten 100% der Probanden eine deutliche Linderung bzw. Heilung, im Gegensatz zu 75% aus der Kontrollgruppe. Bei allgemeinen Kopfschmerzen lag das Verhältnis NTI/Kontrolle bei 67/75%, bei Nackenschmerzen bei 44/77%. Das stützt die Hypothese, dass ein orthopädischer Effekt auf die HWS besser über eine seitliche Abstützung/Anhebung der Okklusion erreicht werden kann, als mit einer reinen nozizeptiven Hemmung des Bruxismus.

Bei monolukären Schmerzen im orofazialen Bereich lag die Responder-Quote bei 100%, bei bilokulären/multilokulären Schmerzen bei 71/55%. Bei niedrig-chronifizierten Patienten GCPS Stufe I und II reagierten 75% positiv auf NTI-Jig, während hoch chronifizierte Patienten bei Stufe III und IV über keinerlei Verbesserung berichteten. Aufgrund der geringen Fallzahlen mit 16 Teilnehmern ist diese Pilotstudie nur sehr eingeschränkt aussagekräftig. Solange aber keine umfangreicheren Studien mit o.g. Differenzierung der Patienten-Population vorliegen, sind die Ergebnisse im Sinne der EbM aber klinisch relevant und anwendbar.

### Praktische Anwendung von NTI-tss

Ein geübter Anwender kann in 10–15 Minuten eine NTI-Schiene anfertigen und dem Patienten sofort mitgeben (Abb. 4).

1. Arbeitsunterlagen: Eine gute Vorbereitung des Arbeitsplatzes mit Checkliste ermöglicht ein zügiges Arbeiten. Folgende Materialien müssen bereitstehen: Tauchsieder mit heißem Wasser, Glas, thermoplastischer Kunststoff, Dosierlöffel, Metallspatel, grobe Gipsfräse mit Handstück, Formteile, Schienenbox.
2. Auswahl des Schienenmodells und Anprobe im Mund: Zunächst muss eine Entscheidung getroffen werden, ob die Schiene im Ober- oder Unterkiefer angebracht wird. In der Regel wird es aus Komfortgründen der Unterkiefer sein, wenn andere Faktoren nicht dagegen sprechen. Bei der Anprobe wird der Biss so wenig wie möglich gehoben und überprüft, ob keine Vorkontakte bei Laterotrusion entstehen können. Wenn das Modell passt, auf der Innenflächen mit einer kleinen Fräse Retentionen anbringen, damit es nicht zu Ablösungen kommen kann.
3. Unterfütterung mit thermoplastischem Kunststoff: Während der Anprobe wird das kochende Wasser in ein Glas gefüllt, in dem die vordosierte Menge Kunststoffperlen bereit liegen. Innerhalb weniger Sekunden ist die Masse glasklar verschmolzen und kann mit einem Spatel entnommen werden. Nach vorsichtigem Abtrocknen wird sie in das Formteil eingebracht und mit feuchten Handschuhen adaptiert. Dabei soll auf eine möglichst exakte Dosierung geachtet werden, um unnötige Fräsarbeiten zu vermeiden.
4. Einsetzen im Mund: Das Einsetzen des NTI sollte zügig erfolgen, nachdem der Patient auf das warme Material vorbereitet wurde. Der Jig ist mittig zu platzieren und die Überschüsse können mit Lippe und Zunge adaptiert werden. Es ist besonders darauf zu achten, dass das Jig-Plateau horizontal zu den Schneidezähnen positioniert wird, um keine schiefe Ebene zu produzieren. Der Behandler fixiert die Schiene mindestens 5 Minuten im

Mund bis der Kunststoff opak erscheint. Bei starken Unterschnitten sollte die Entnahme vorher erfolgen, ähnlich wie bei der Herstellung von Provisorien mit parodontologischen Problemstellungen. Das endgültige Aushärten kann in einem kalten Wasserbad stattfinden, so erreicht man einen guten Schnappeffekt.

5. Ausarbeitung: Nach Aushärtung werden die Überschüsse mit einer groben Gipsfräse bei niedriger Umdrehung bis zum Rand der Kunststoffschiene entfernt. Dabei ist darauf zu achten, dass keine Stufen entstehen, an denen Zunge oder Lippen Halt finden können und ein Abhebeln in der Nacht ermöglichen.
6. Eingliederung: Bei Eingliederung muss der Patient ein gutes und spannungsfreies Gefühl bekommen. Er übt sofort die Anwendung im Mund, darf aber nicht in der Lage sein das NTI ohne manuelle Hilfe zu entfernen. Hinweise auf Tragedauer, mögliche Komplikationen und die Aufbewahrungsbox schließen die Behandlung ab. Kontrollen werden je nach Schweregrad zw. 1–4 Wochen empfohlen, wie bei klassischen Okklusionsschienen.

### Zusammenfassung

Aufgrund der Vielfalt seiner Erscheinungsformen bleibt die Behandlung von Bruxismus und CMD für den Allround-Zahnarzt als auch für den Spezialisten eine Herausforderung. Erfreulicherweise wird das klassische Therapiespektrum mit Okklusionsschienen durch ein neuartiges und einfaches System mit horizontalem Frontzahnplateau erweitert. Die Effektivität dieser „NTI-Schienen“ konnte wissenschaftlich belegt werden, was auch durch die Ergebnisse einer eigenen Pilotstudie bestätigt wurde.

Zusätzlich wurde in dieser Untersuchung der Versuch unternommen, Subpopulationen von CMD-Patienten zu differenzieren. Dabei hat sich herausgestellt, dass Patienten mit myo-



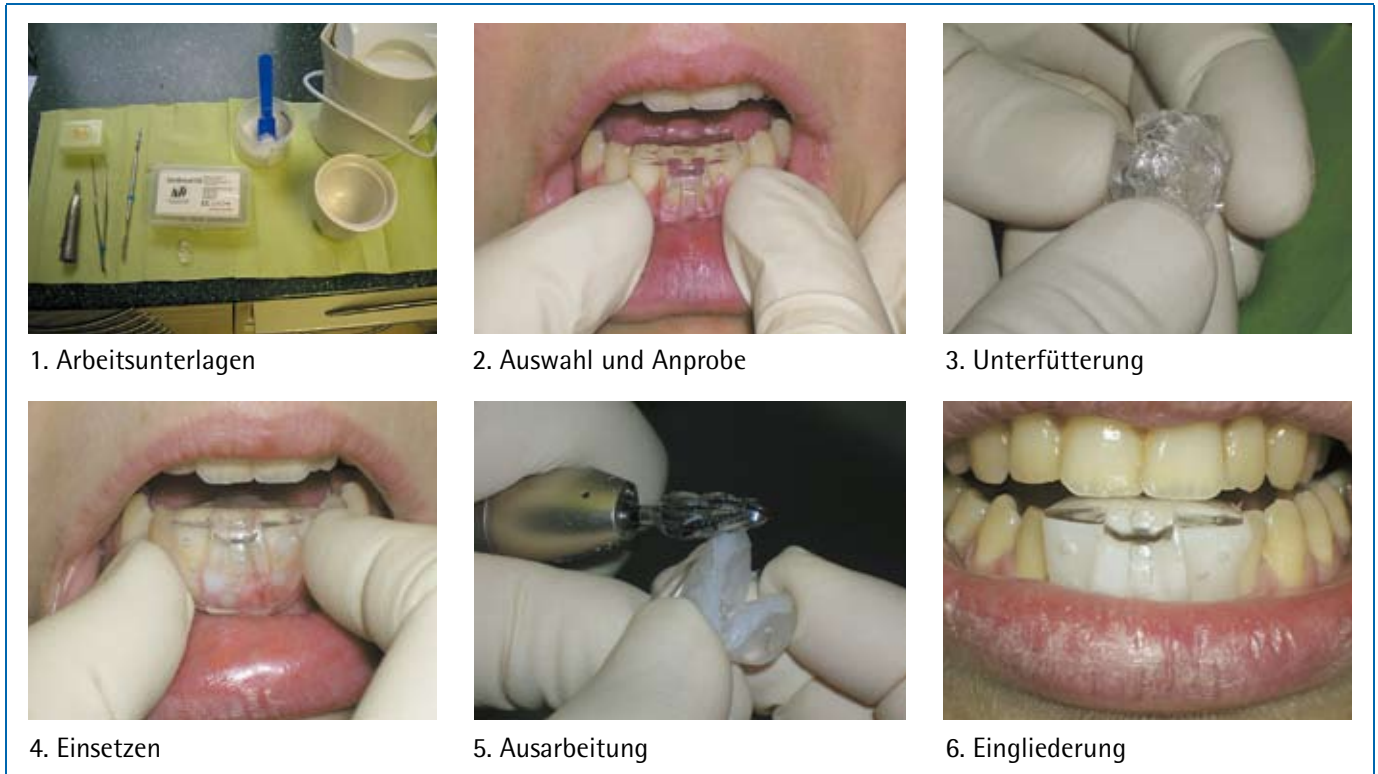


Abb. 4: Sechs Schritte bei der Anfertigung einer NTI-Schiene

fazialen Schmerzen an der Schläfe mit diesem Verfahren deutlich besser ansprechen als mit einer klassischen Okklusionsschiene. Wenn die CMD-Symptome in anderen Kopfreionen auftreten, dann reduzieren sich die Beschwerden ähnlich wie bei einer Kontrollgruppe mit einer Myozentrik-Schiene bei posteriorer Abstützung. Eine hohe Erfolgsquote erreicht man bei akuten Schmerzen im Rahmen einer CMD, wenn sie monolokulär oder bilokulär sind. Handelt es sich um hochchronifizierte Patienten und/oder bei multilokulären Schmerzen greift die klassische Therapie mit Okklusionsschienen kaum und muss durch multimodale Diagnose- und Therapiekonzepte ergänzt werden.

Im Sinne der Evidence based medicine EbM (Sackett 1996) hat sich in der Praxis des Autors aufgrund der eigenen klinischen Erfahrung (interne Evidenz), der wissenschaftlichen Datenlage (externe Evidenz) und den Vorlieben der Patienten die NTI-Schiene einen festen Platz bei der initialen Therapie von schmerzhaften kranio-mandibulären Dysfunktionen erobert.

Begleitend behalten entsprechend dem klassischen Stufenkonzept andere bewährte Therapieoptionen, wie z. B. Aufklärung des Patienten, Verhaltenstherapie, Physiotherapie und Medikamente weiterhin ihre Berechtigung. In der mittel- und langfristigen Anwendung bleibt die klassische Okklusionsschiene aber aufgrund ihrer stabilisierenden Wirkung weiterhin das Mittel der Wahl.

Literatur:

1. Baad-Hansen L, Jadidi F, Castrillon E, Thomsen PB, Svensson P: Effect of a nociceptive trigeminal inhibitory splint on electromyographic activity in jaw closing muscles during sleep. *J. Oral Rehabil.* 2007;34(2):105-111
2. Becker I, Tarantola G, Zambrano J, Spitzer S, Oquendo D: Effect of a prefabricated bite stop on electromyographic activity of masticatory muscles. *J Prosthet Dent.* 1999;82(1):22-26
3. Dahlstrom L, Haraldson T: Immediate electromyographic response in masseter and temporal muscles to bite plates and stabilization splints. *Scand. J. Dent. Res.* 1989;97:533-538
4. Dworkin SF, LeResche L: Research diagnostic criteria for temporomandibular disorders: Review, criteria, examinations and specifications, critique. *J Craniomandib Disord* 1992,6(4):301-155
5. FDA 510(k) Premarket Notification K010876 of the NTI Tension Suppression System June 21, 2001.

6. Jankelson RR: Neuromuscular Dental Diagnosis and Treatment. Ishiyaku Euroamerica, Inc.
7. Johnsen SE, Trulsson M: Encoding of amplitude and rate of tooth loads by human periodontal afferents from premolar and molar teeth. *J. Neurophysiol.* 2005;93:1889-1897
8. Jokstad A et al: Clinical comparison between two different splint designs for temporomandibular disorders therapy, *Acta Odontologica Scandinavica* 2005, 63,1-9
9. Kares H: Treatment outcome of Myocentric Splint Therapy Aided by a Standardized Symptomlist. *International College of Cranio-Mandibular Orthopedics, Anthology Vol. VII, 2005, 57-64*
10. Magnusson T, Adiels AM, Nilsson HL, Helkimo M: Treatment effect on signs and symptoms of temporomandibular disorders-comparison between stabilisation splint and a new type of splint (NTI). A pilot study. *Swed Dent J.* 2004;28(1): 11-20
11. Manns A, Miralles R, Valdivia J, Bull R: Influence of variation in anterioposterior occlusal contacts on electromyographic activity. *J. Prosthet. Dent.* 1989;61:617-623
12. Sackett DL, Rosenberg WMC, Gray JAM, Haynes RB, Richardson WS: Evidence-based medicine: What it is and what it isn't. *Brit med. J* (312):71-72, 1996
13. Shankland WE: Nociceptive Trigeminal Inhibition-Tension Suppression System: A Method of Preventing Migraine and Tension Headaches: Compendium of Continuing Education in Dentistry 2002;23:2:1-6
14. Stapelmann H, Turp JC: The NTI-tss device for the therapy of bruxism, temporomandibular disorders, and headache: where do we stand? A qualitative systematic review of the literature." *BMC Oral Health* 2008;8(22)
15. Stohler CS, Ash MM: Excitatory response of jaw elevators associated with sudden discomfort during chewing. *J. Oral Rehabil.* 1986;13:225-233
16. Von Korff M, Ormel J, Keefe FJ, Dworkin SF: Grading the severity of chronic pain *Pain* 1992(50):133-149



## Dr. Horst Kares

Zahnarzt

Grumbachtalweg 9  
66121 Saarbrücken  
Deutschland

Tel: +49 681 894018

Fax: +49 681 897595

E-Mail: horst@dr-kares.de

Web: www.dr-kares.de

Jahrgang 1959

1985: Niederlassung in Saarbrücken

1994: Zahnärztliche Privatpraxis mit Tätigkeitsschwerpunkten in Funktionslehre, Schmerztherapie und Schlafmedizin

Zahlreiche Vorträge im In- und Ausland sowie Veröffentlichungen zum Thema CMD, Orofaziale Schmerzen und zahnärztlicher Schlafmedizin

Master of International College of Cranio-mandibular Orthopedics – Sektion Deutschland - ICCMO

Qualifiziertes Mitglied der Deutschen Gesellschaft für Zahnärztliche Schlafmedizin DGZS

Qualifiziertes Mitglied der Deutschen Gesellschaft für Ganzheitliche Zahnmedizin GZM